Mehr als nur Mobilisation!

Manuelle Therapie

Markus Pschick **Benjamin Bahr**

Schädigung	Tossy	Rockwood
Teilruptur der Gelenkkapsel des ACG und des **lig. acromioclaviculare**	I	I
Ruptur der Gelenkkapsel und des **lig. acromioclaviculare**	I	II
Ruptur der Gelenkkapsel und der **ligg. acromioclaviculare** und **coracoclaviculare**	II	III
Dislokation des distalen Endes der Clavicula nach dorsal/cranial	III	IV
Ruptur der Gelenkkapsel und der **ligg. acromioclaviculare** und **coracoclaviculare** mit einer zusätzlichen Ablösung des m. trapezius und des m. deltoideus von der Clavicula		V
Dislokation der Clavicula nach caudal		VI

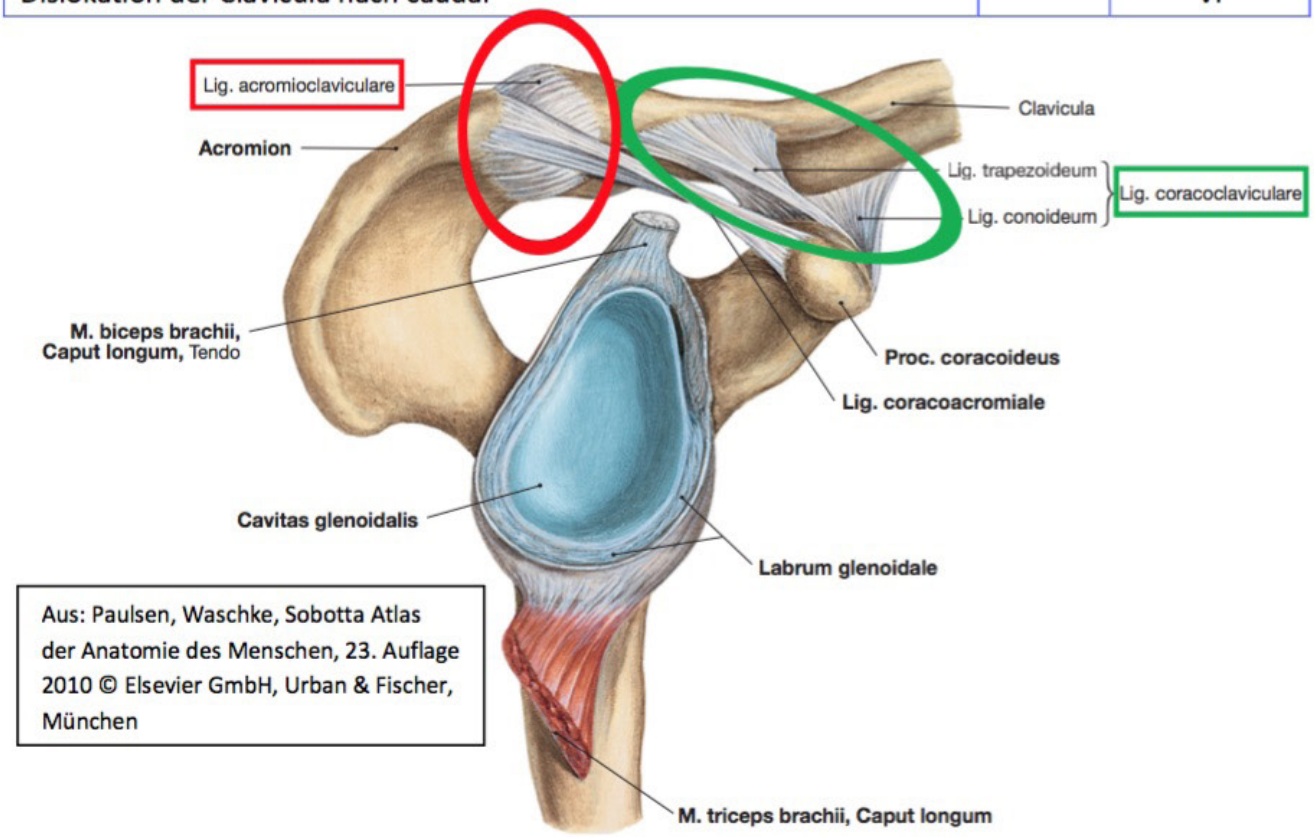

Aus: Paulsen, Waschke, Sobotta Atlas der Anatomie des Menschen, 23. Auflage 2010 © Elsevier GmbH, Urban & Fischer, München

Je nach Schweregrad der Verletzung ist eine operative Versorgung zu diskutieren. Bei einer Verletzung nach Tossy I und II (Rockwood I bis III) besteht die Möglichkeit konservativ Stabilität zurück zu erlangen. Bei Tossy III (Rockwood IV bis VI) entsteht eine Verschiebung der Clavicula. Hier ist gerade bei jungen und aktiven Patienten ein Eingriff anzuraten. Im Moment gibt es mehrere Möglichkeiten der Versorgung, wobei sich das so genannte Tight Rope System etabliert hat und eine Plattenosteosynthese oder eine Drahtversorgung demnach seltener wird.

2. „Painful arc" - der schmerzhafte Bogen

In der Diagnostik kann durch eine aktive Patientenbewegung ein Schmerz provoziert werden. Je nach Auftreten des Schmerzes können bereits jetzt die vermutlich auslösenden

Obere Gelenkkammer

Gelenkspieltest im Abschnitt Femur-Menisken. Dabei wird durch Zug im 45° Winkel nach ventral-caudal der dorsale Kapselanteil zwischen Femur und Menisci getestet. Durch die Meniskusverschiebung im Verhältnis zum Femur nach ventral wird die Bewegung der Extension überprüft.

Durch den Schub nach dorsal-caudal im 45° Winkel wird der ventrale Kapselanteil zwischen Femur und Menisci getestet. Durch die Meniskusverschiebung im Verhältnis zum Femur nach dorsal also die Bewegung der Flexion überprüft. Die Menisci können durch die etwa 45° Anwinklung optimal an den Femurcondylen vorbeigleiten und folgen somit bei Translation der Tibia.

Patella

Gelenkspieltest des retropatellaren Gleitlagers mit gebeugtem und gestrecktem Kniegelenk. Test der Patellaverschieblichkeit nach cranial für die Bewegung der Kniegelenksextension; Test der Patellaverschieblichkeit nach caudal für die Bewegung der Flexion.

1. Minierguss

Von distal nach proximal **am medialen Knie ausstreichen,** dadurch entsteht medial neben der Patella eine leicht ausgeprägte **Konkavität**. Durch ein **Gegenstreichen am lateralen Oberschenkel** von proximal nach distal darf sich an der **medialen Konkavität** nichts verändern. Füllt sich diese und wird somit glatt ist der Test auf Minierguss positiv. Dieser Patient darf in seinem aktuellen Zustand noch alle Aktivitäten durchführen, sollte jedoch häufig nachkontrolliert werden, da die Möglichkeit der Ergussvergrößerung in Richtung eines Midiergusses besteht.

2. Midierguss

Von distal her wird flächig bis hin zum Gelenkspalt gestrichen und **von proximal der Recessus suprapatellaris** in Richtung Patella entleert. Währenddessen bleibt die distale Hand am **Gelenkspalt** gehalten und palpiert mit Daumen und Zeigefinger jeweils am lateralen und medialen Gelenkspalt und spürt, ob daraus Flüssigkeit herausquillt. Sollte dies der Fall sein ist der Test positiv. Diesem Patienten ist es abzuraten in dieser Phase Sport oder propriozeptives Training durchzuführen. Eine genauere Abklärung eines Gelenkschadens ist sinnvoll von einer Punktion jedoch abzusehen, da es nicht ursächlich behandelt.

3. Maxierguss

Der Test ist auch bekannt als „Tanzende Patella". Dabei **schiebt der Therapeut eventuelle Flüssigkeit von distal und von proximal ins Gelenk**. Diesen Schub gehalten, wird nun mit dem Zeigefinger **Druck auf die Patellaspitze** gesetzt.

Varus und Valgus konvex. Durch die ausgeprägte Konkavität der Ulna ist eine Gleitbewegung nicht möglich. Die Tests und Mobilisationen erfolgen hauptsächlich durch eine Traktion bzw. eine gesonderte Therapieform, dem *gebogenen Gleiten*.
Um eine Bewegung Richtung Varus und Valgus zu testen und zu behandeln ist eine Traktion nicht möglich und wird daher durch Translationen durchgeführt.

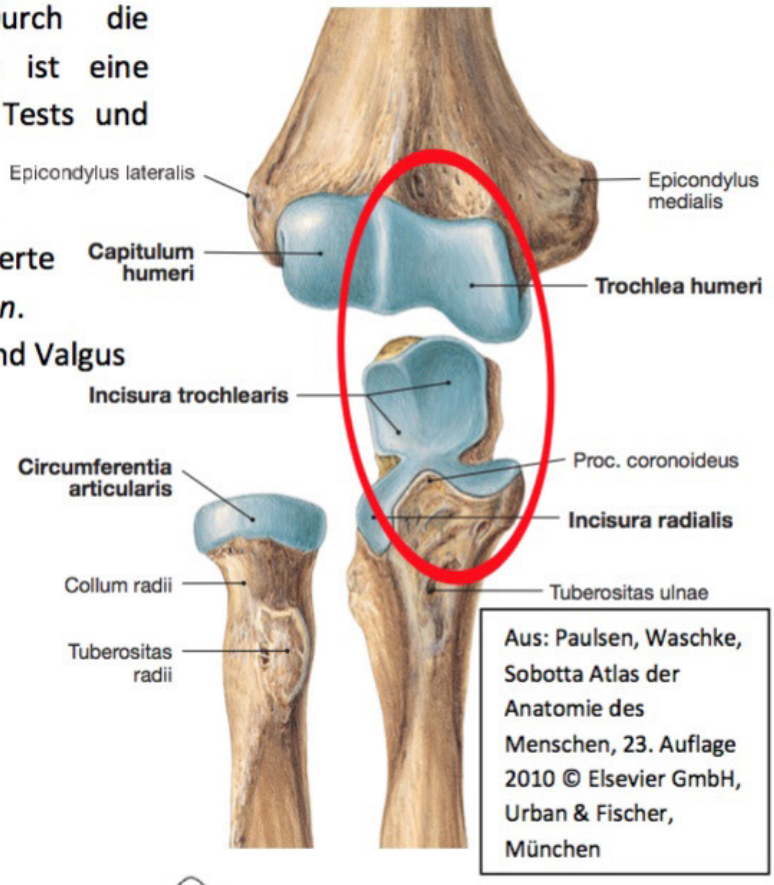

Aus: Paulsen, Waschke, Sobotta Atlas der Anatomie des Menschen, 23. Auflage 2010 © Elsevier GmbH, Urban & Fischer, München

Befund und Behandlung im Humero-ulnargelenk für Flexion/ Extension über Traktion. Dabei steht die **Traktions-richtung** etwa 45° in der Saggitalen vom Ulnaschaft abgekippt, also senkrecht zur **Behandlungsebene**.

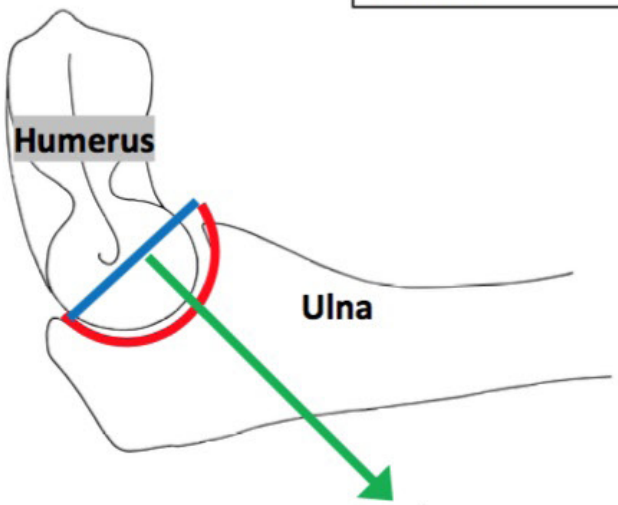

Die Begleitbewegung der Flexion und Extension läuft jeweils am Ende der Bewegung knöchern geführt ab. Am Ende der Extension findet zugehörig eine Valguskippung, am Ende einer Flexion findet zugehörig eine Varuskippung der Ulna am Humerus statt. Dabei steht die Konkavität auf dem Humerus und von der **Epicondylenverbindungslinie** jeweils um 60° nach **medial-distal** sowie nach **lateral-distal** abgekippt.

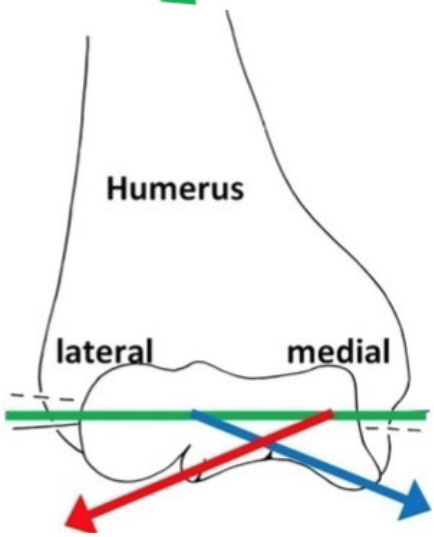

I Anatomie:

Gelenkart	Sattelgelenk
Gelenkpartner	Incissura clavicularis sterni ⇨ Extremitas sternalis claviculae
Funktionsbewegungen	Depression/Elevation, Protraktion/Retraktion
Ruhestellung	Mittelstellung in glenohumeraler Ruhestellung
Verriegelte Stellung	Endgradige Flexion im Glenohumeralgelenk

Bei einer Protraktion oder Retraktion des Schultergürtels ist die Clavicula konkav, bei einer Elevation oder Depression wird die Clavicula konvex. Die Behandlungsebene verläuft von **dorsal-medial nach ventral-lateral** sowie von **cranial medial nach caudal lateral etwa Richtung gleichseitiger Hüfte orientiert**.

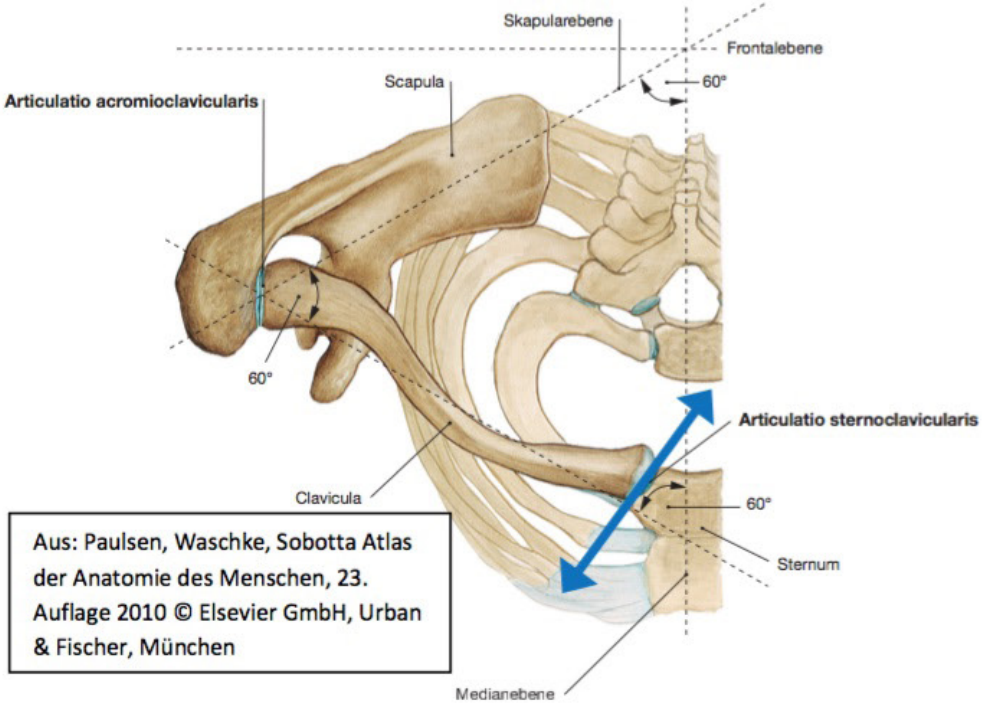

Aus: Paulsen, Waschke, Sobotta Atlas der Anatomie des Menschen, 23. Auflage 2010 © Elsevier GmbH, Urban & Fischer, München

Translationen:

Dorsal-medial für die Bewegung der Retraktion

Ventral-lateral für die Bewegung der Protraktion

Cranial-medial für die Bewegung der Depression

Caudal-lateral für die Bewegung der Elevation

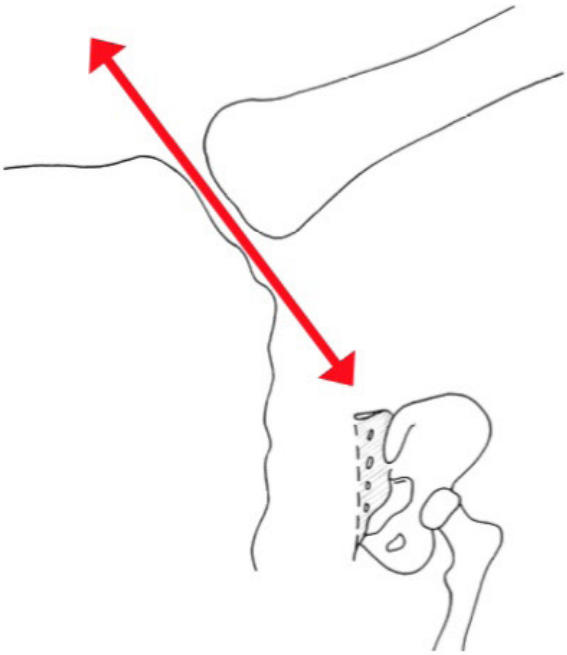

-Manuelle Therapie, das Grundgerüst der Therapie-

Die Manuelle Therapie wird von Physiotherapeuten, Masseuren und Ärzten gleichermaßen zur Befunderhebung und Behandlung des Bewegungsapparates verwendet. Bei der Konzeption, auf die sich diese Behandlungsform stützt, ist es sinnvoll, den mechanischen Aspekt des menschlichen Körpers in den Focus zu stellen. In diesem Buch werden die Pfeiler des Bindegewebes und Knochensystems dargestellt und auf anschauliche Art und Weise wird hier der Weg von der Pathomechanik über Befund bis hin zur Therapie demonstriert. In diesem Zusammenhang werden die sechs Bausteine der Manuellen Therapie der FAMP beschrieben. Spezielle Themengebiete wie z. B. Kiefergelenk, Atlas oder Neurodynamik werden hierbei beleuchtet.
Dieses Buch ist auf Grund seiner zahlreichen Abbildungen sowohl der Anatomie als auch der Grifftechniken gleichermaßen für Anfänger als auch für erfahrene Therapeuten als täglicher Leitfaden und Nachschlagewerk optimal geeignet.

ISBN 978-3-00-052128-7

9 783000 521287

P|S
Pschick Sales